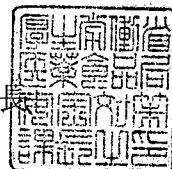


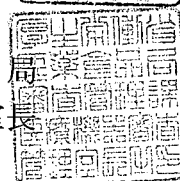
薬食安発第 1202004 号  
薬食機発第 1202004 号  
平成 17 年 12 月 2 日

社団法人 日本病院会会長 殿

厚生労働省医薬食品局安全対策課長



厚生労働省医薬食品局  
審査管理課医療機器審査管理室長



ラジオ波焼灼法（RFA）に際して使用する電気手術器の  
「使用上の注意」の改訂等について

標記について、別添のとおり都道府県衛生主管部（局）長あてに通知しましたので、ご  
了知のうえ、貴会傘下の会員への周知方、よろしくご協力願います。



薬食安発第 1202001 号  
薬食機発第 1202001 号  
平成 17 年 12 月 2 日

各都道府県衛生主管部（局）長 殿

厚生労働省医薬食品局安全対策課長

厚生労働省医薬食品局  
審査管理課医療機器審査管理室長

ラジオ波焼灼法（RFA）に際して使用する電気手術器の  
「使用上の注意」の改訂等について

肝細胞癌の病変部に電極を穿刺し、高周波電流による加熱を利用して腫瘍を焼灼壊死させる「ラジオ波焼灼法（RFA）」に際して使用する電気手術器について、その使用中に肝破裂やがん細胞の播種による再発転移、近接組織の損傷などの重篤な有害事象が文献・学会等で報告されている。

これらの事象は、急激な出力上昇又は長時間での焼灼など、不適切な当該医療機器の電氣的な取扱いや穿刺操作等により引き起こされることが考えられることから、当該医療機器を取り扱う製造販売業者又は外国特例承認取得者に対し、「使用上の注意」を下記のとおり速やかに改訂するよう、また、当該医療機器を使用する医療機関に対しこれらの事項に注意するようご指導方お願いする。

記

1. 「警告」の項に以下の内容を記載すること。
  - (1) 焼灼中の肝内圧の上昇に伴い肝破裂を生じる可能性があるため、急激な出力上昇又は長時間での焼灼に注意すること。
  - (2) 十分に焼灼されていない腫瘍組織が播種性の再発転移を引き起こす可能性があるため、焼灼後は定期的な検査を実施すること。
  - (3) 不適切な穿刺に伴い消化管穿孔、胆管穿孔、肋間動脈損傷などの重篤な有害事象が

報告されているので肝表面や胆管の近位等での操作は特に慎重に行うこと。

2. 「重要な基本的注意」の項に以下の内容を記載すること。

本品の使用にあたっては、事前に当該機器の治療原理及び特性を熟知し、十分なトレーニングを行った上で、通電出力や画像等を常にモニタリングしながら慎重に使用すること。

3. 「不具合・有害事象」の項に以下の内容を記載すること。

- (1) 肝破裂
- (2) 焼灼後の転移性再発又は局所再発
- (3) 隣接する組織又は血管の穿孔
- (4) 腹膜炎、敗血症

4. 「主要文献及び文献請求先」の項に、別紙の当該有害事象等の根拠文献を列記すること。

5. 同様のリスクを有する電気手術器を承認申請中の者は、添付文書（案）について自主点検を行い、必要な改訂を行い、その旨、医薬品医療機器総合機構に申し出ること。

6. 同様のリスクを有する電気手術器の治験を実施している者は、治験実施医療機関に対して速やかに情報提供を行い、注意喚起すること。

以 上

<根拠文献>

- 1) Kotoh K, Nakamuta M, Morizono S, Kohjima M, Arimura E, Fukushima M, Enjoji M, Sakai H and Nawata H: A multi-step, incremental expansion method for radio frequency ablation: optimization of the procedure to prevent increases in intra-tumor pressure and to reduce the ablation time, *Liver International*; 2005; 25: 542-547
- 2) Tito Livraghi, Luigi Solbiati, M.Franca Meloni, G. Scott Gazelle, Elkan F.Halpern and S. Nahum Goldberg: Treatment of Focal Liver Tumors with Percutaneous Radio-frequency Ablation: Complications Encountered in a Multicenter Study; *Radiology*; 2003; 226; 2: 441-451
- 3) 今村 也寸志, 小原 一憲, 柴藤 俊彦, 馬場 芳郎, 田原 憲治, 窪菌 修: ラジオ波焼灼療法後に急速に悪化した肝細胞癌の2症例, *日本消化器病学会雑誌*, 2002; 99; 40-44
- 4) Josep M. Llovet, Ramon Vilana, Concepció Brú, Lluís Bianchi, Joan Manuel Salmeron, Loreto Boix, Sergi Ganau, Margarita Sala, Mario Pagès, Carmen Ayuso, Manel Solè, Joan Rodés and Jordi Bruix: Increased Risk of Tumor Seeding After Percutaneous Radiofrequency Ablation for Single Hepatocellular Carcinoma; *Hepatology*; 2001; 33; 1124-1129
- 5) 中井 資貴, 白木 達也, 東 克彦, 前田 雅子, 佐原 伸也, 竹内 希, 木村 誠志, 寺田 正樹, 佐藤 守男: 肝細胞癌に対する TACE 併用低出力ラジオ波凝固療法, *日本医学放射線学会雑誌*, 2005; 65; 124-125
- 6) Toshihiko Kawasaki, Masatoshi Kubo, Hobyung Chung and Yasunori Minami: Hepatocellular carcinoma that ruptured during radiofrequency ablation therapy; *Journal of Gastroenterology*; 2004; 39; 1015-1016